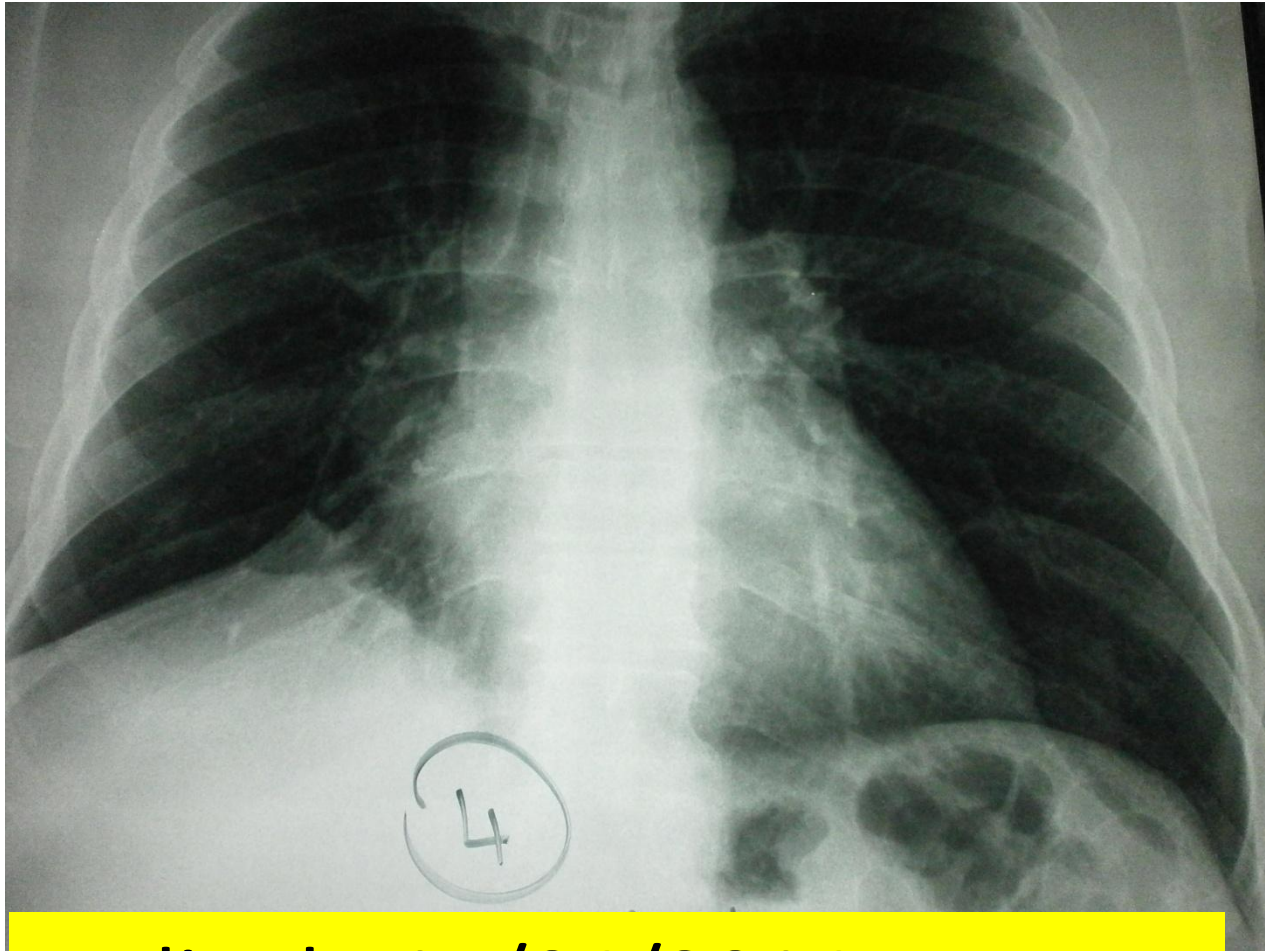
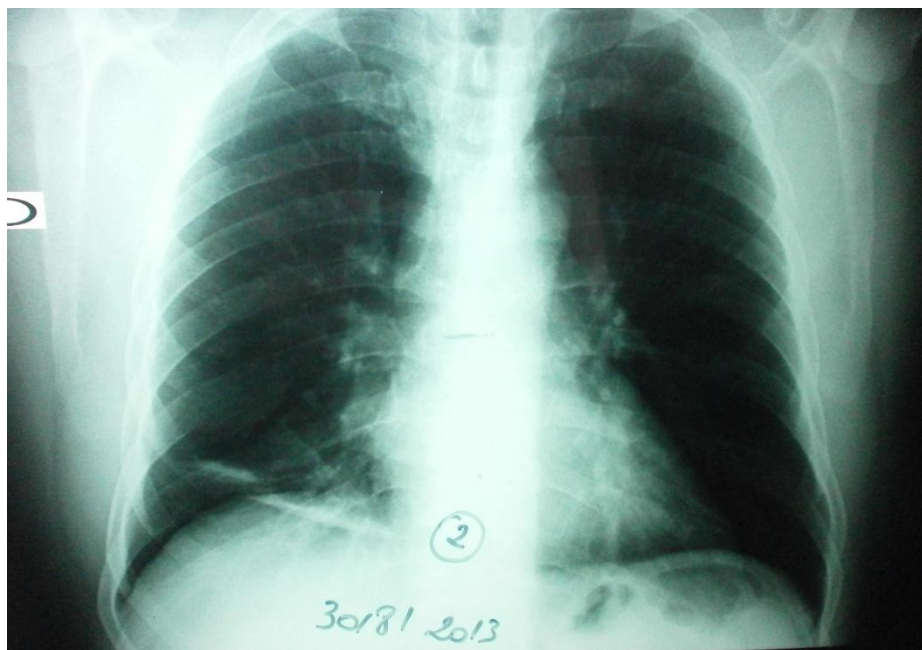
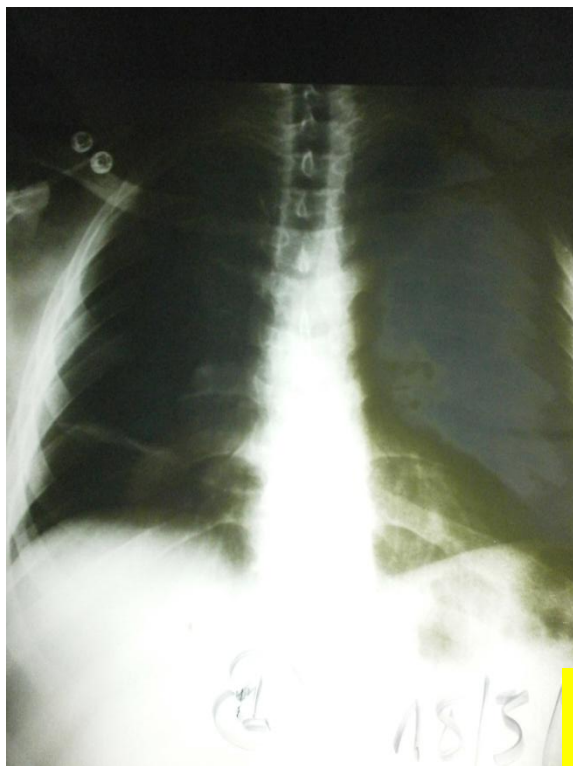


Homme de 55 Ans, asthmatique connue depuis 15 ans a consultée pour
CRACHAT HEMOPTOIQUE depuis 15 jours



Radio du 15/04/2014

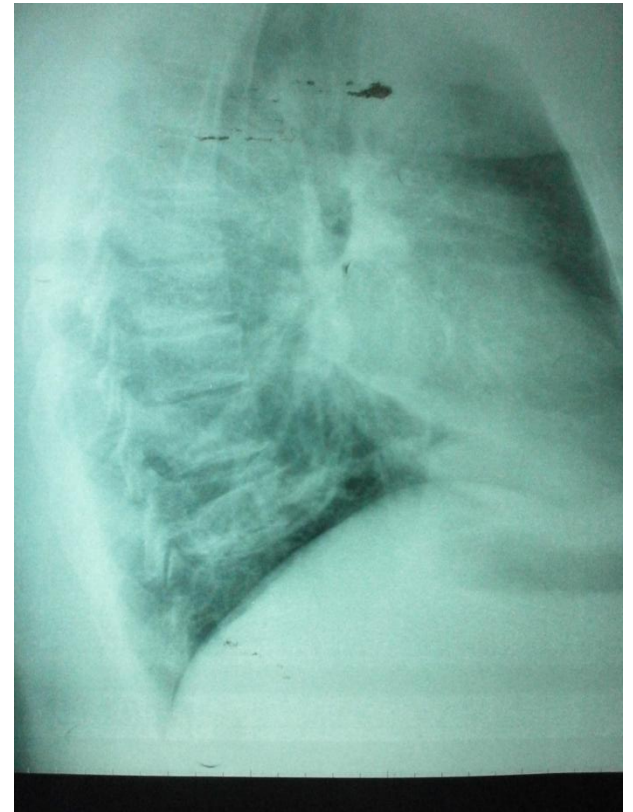
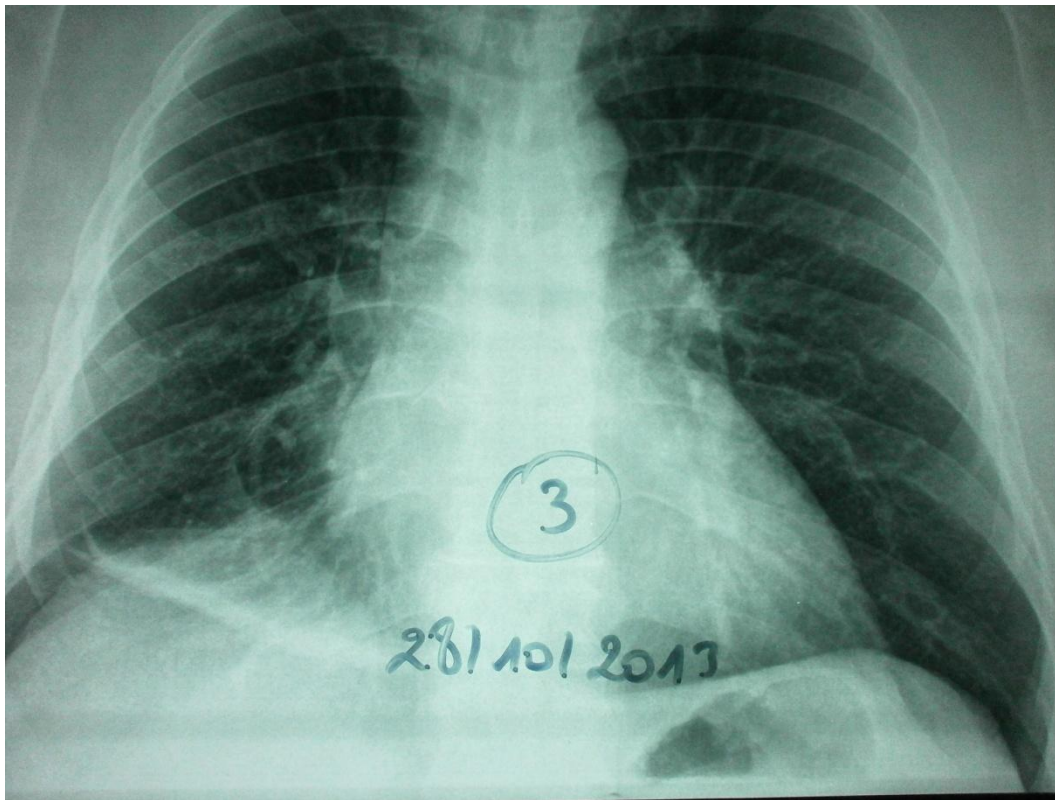
Dyspnée et sifflement.. 3 ADMISSIONS AUX URGENCES ..mise sous serétide le 19/05/13 Stabilisation lors du contrôle du 30/08/13



RX THORAX du **18/05/13** et du **30/08/13**
Opacités linéaire basal droite

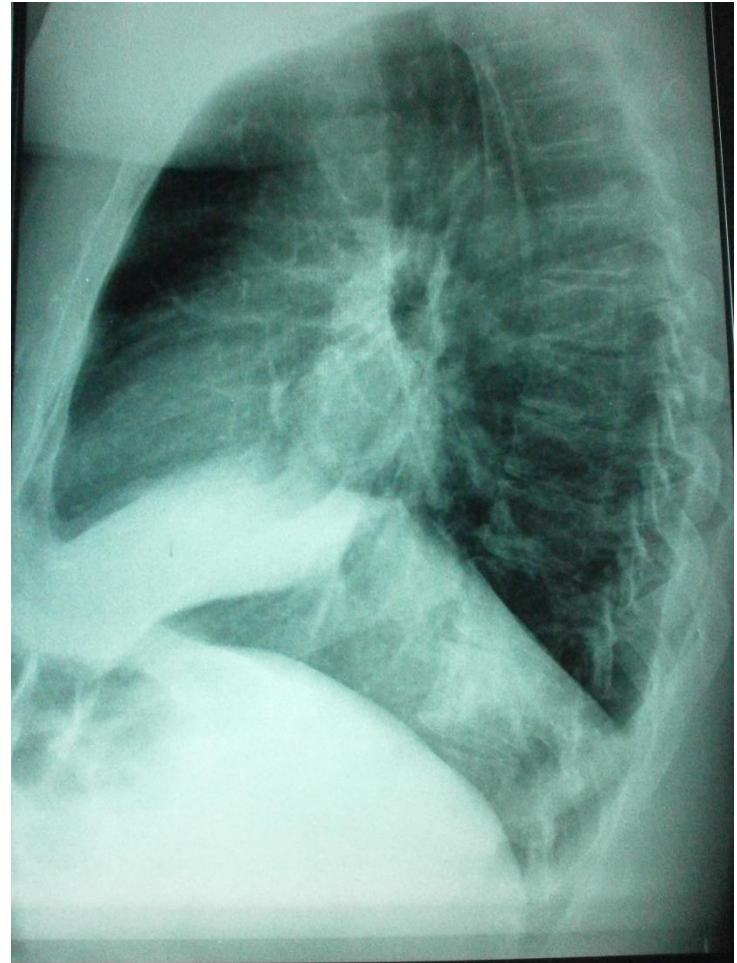
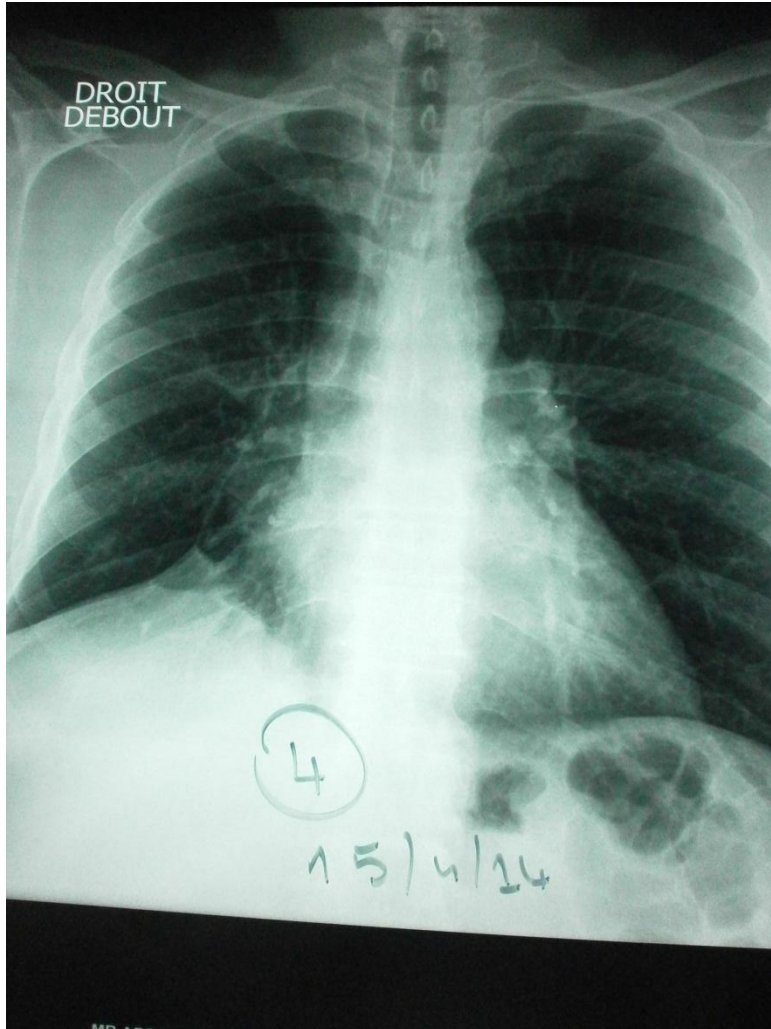
Consultation du 28/10/13.

Pas de crise. VEMS 76%-Po2=76-Pco2=45

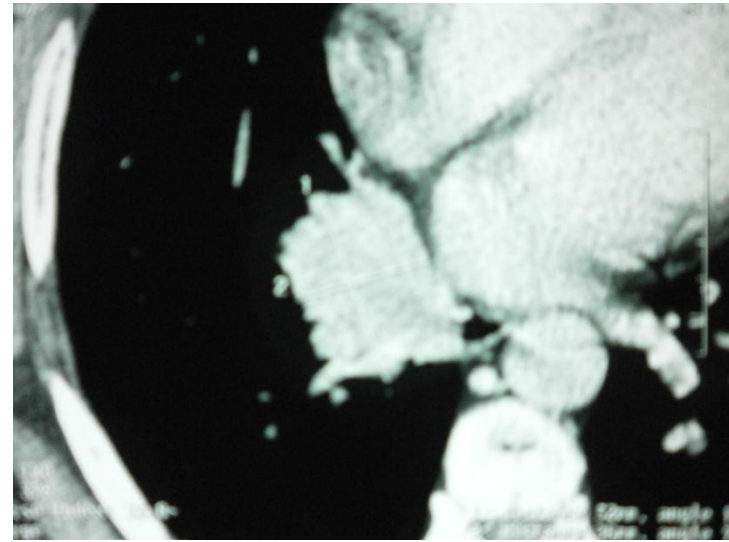
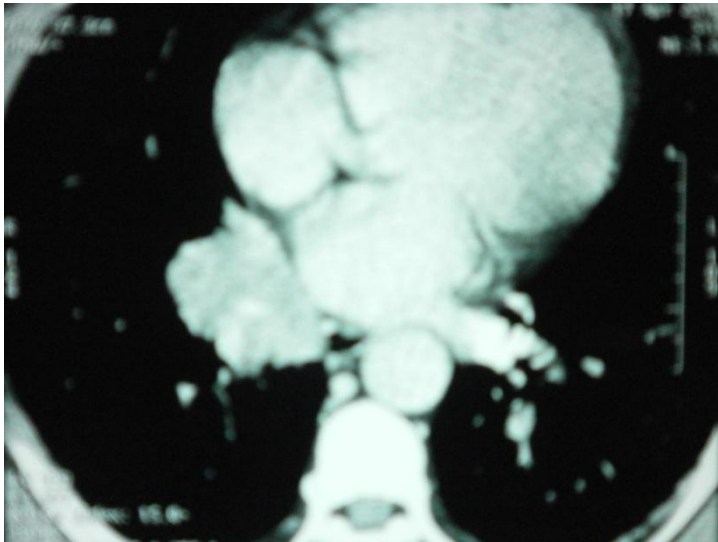
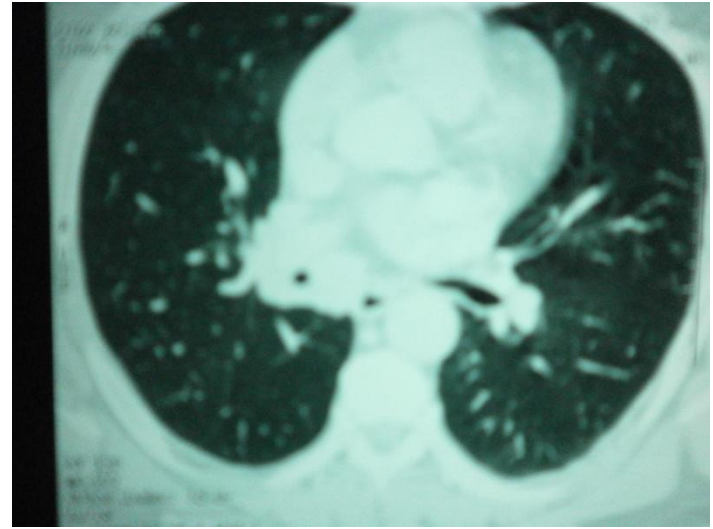
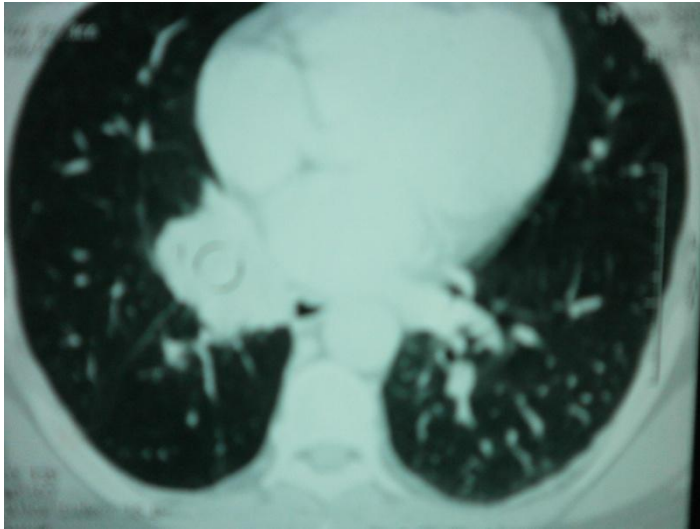


L'opaciteé semble avoir augmenté de taille(lobe moyen)

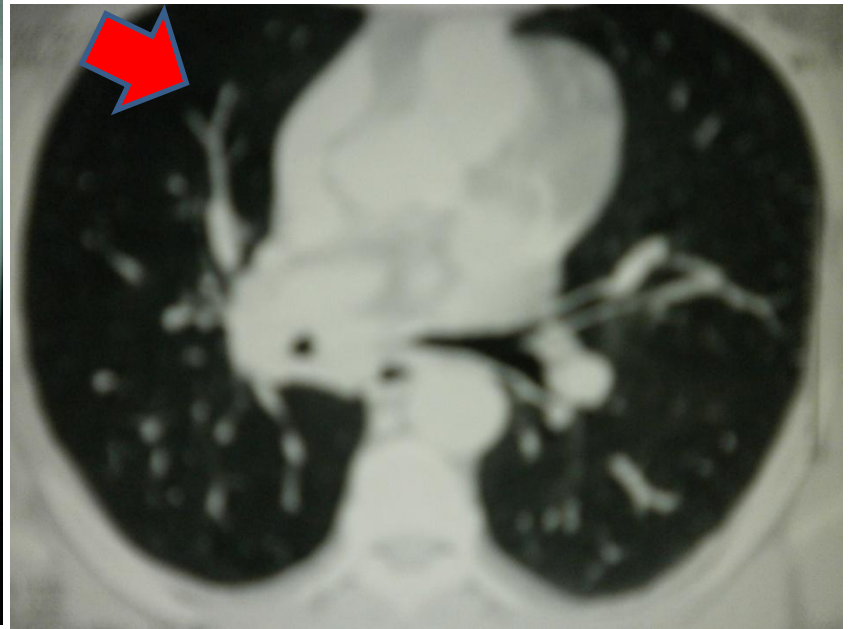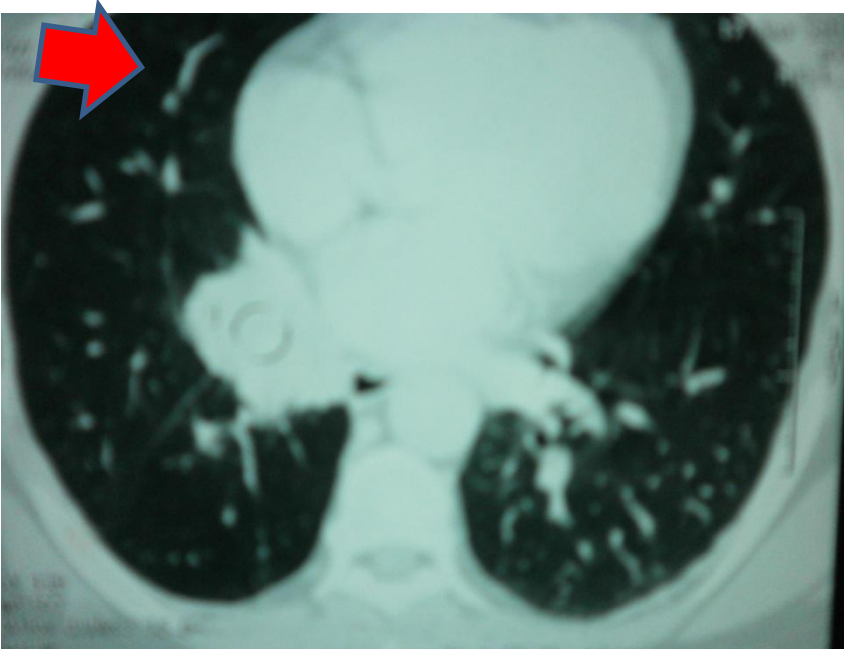
LE 15/04/14 le jour de la consultation:
MODIFICATION Franche Opacité rétractile du lobe moyen



Scanner thoracique: Processus tumoral tissulaire de 5 cm hilaire droit se prolongeant vers le lobe inférieur comprimant la bronche sans atélectasie avec adénopathie à son contact



Et la bande linéaire????

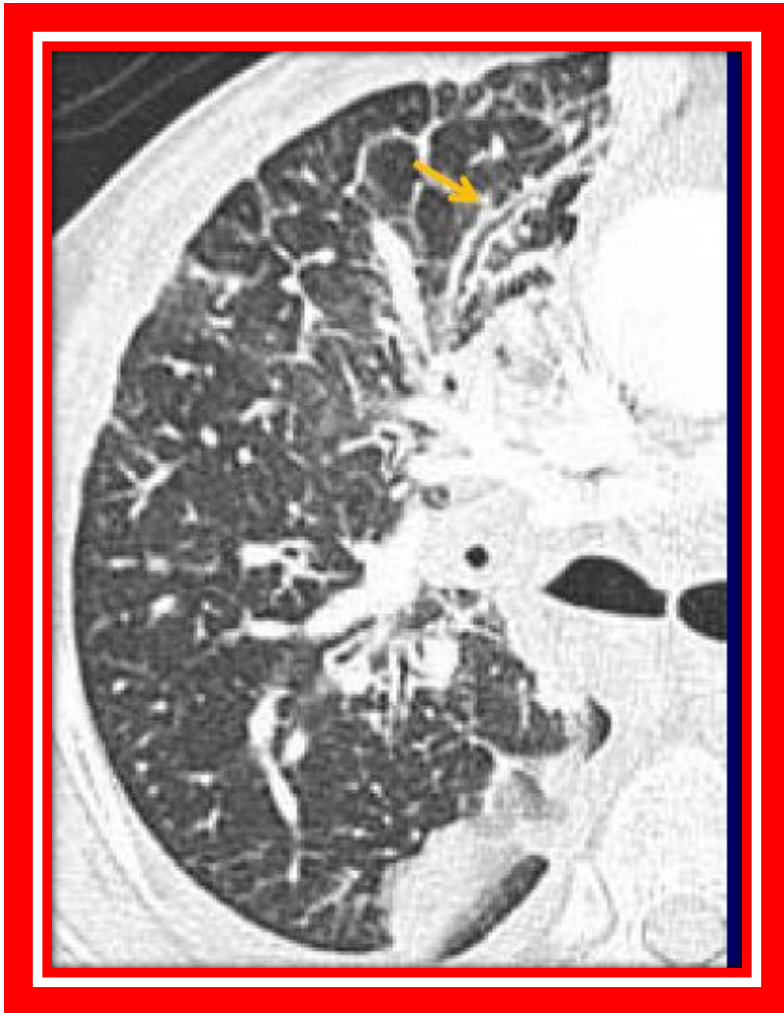


Lymphangite carcinomateuse

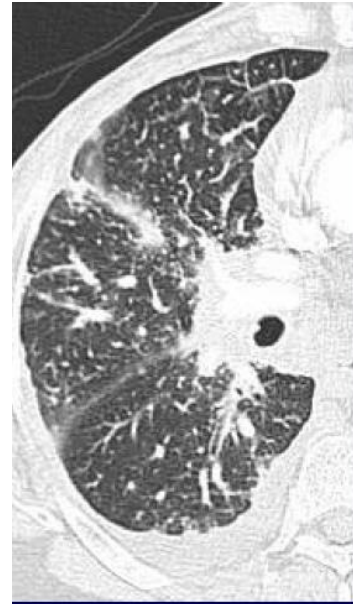
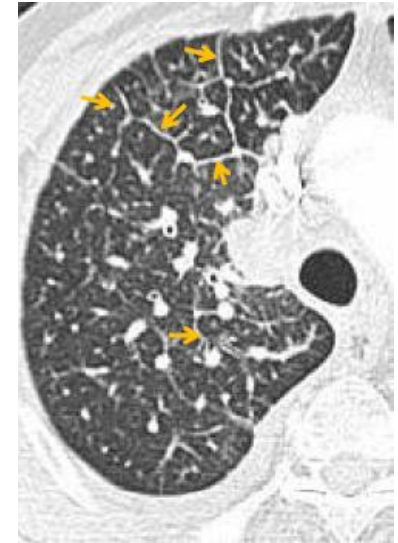Précoce et révélatrice du cancer!

Lymphangite carcinomateuse

**Epaississement nodulaire péri
bronchique**



**Epaississement nodulaire des
Septa interlobulaires sans
distorsion septale**



**EPAISSEMENT INTERTIUM
SOUS PLEURALE**